DENTAID
The Oral Health Experts
Karssen Financieel
advies, verzekeringen, hypotheken
VISUALS 4 YOU
webdesign | grafisch ontwerp | online marketing
dentalplek
het platform voor mondzorgprofessionals

SYMPOSIUM

PAROTILBURG
PARODONTOLOGIE & IMPLANTOLOGIE

Donderdag 30 November 2017

Oral-B®
Hu-Friedy®
How the best perform
E-MEDIS
Efficient Medical Disposables
Efficiency in Healthcare
gsk
do more
feel better
live longer

Verwijsformulier

Gegevens patiënt
Naam:
Adres:
Postcode / Plaats:
Telefoonnummer:
E-mail:
Geboortedatum (m/v):
BSN-nummer:

Geachte collega,

Graag verwijs ik hierboven vermelde patiënt voor het volgende:

Parodontologie

- Parodontaal onderzoek en behandeling.
- Parodontale chirurgie.
- Klinische kroonverlenging.
- Mucogingivaal onderzoek en behandeling.
- Recessiebedekking.
- Lipbandcorrectie.
- Esthetische chirurgie.

Peri-implantitis

- Onderzoek en behandeling.

Halitose

- Slechte adem: onderzoek en behandeling.

Second opinion / specifiek consult

- Vraagstelling:

PAROTILBURG
PARODONTOLOGIE & IMPLANTOLOGIE
Prof. Gimbrèrelaan 130 - 5037 EN Tilburg

Verwijsformulier

Extra informatie:

Medische Anamnese:

- Medicatie:
- Ziekte:

Behandelgeschiedenis:

- Wanneer initieel behandeld:
- Kweekafname:
- Laatste nazorg behandeling:
- Nazorgtermijn:
- Recente parodontiumstatus:
- Mondhygiëne-instructies:
- Einde orthodontische behandeling:
- Naam orthodontist:
- Wanneer implantaat geplaatst:
- Implantaatsysteem:
- Overige informatie:

Zwelling gingiva

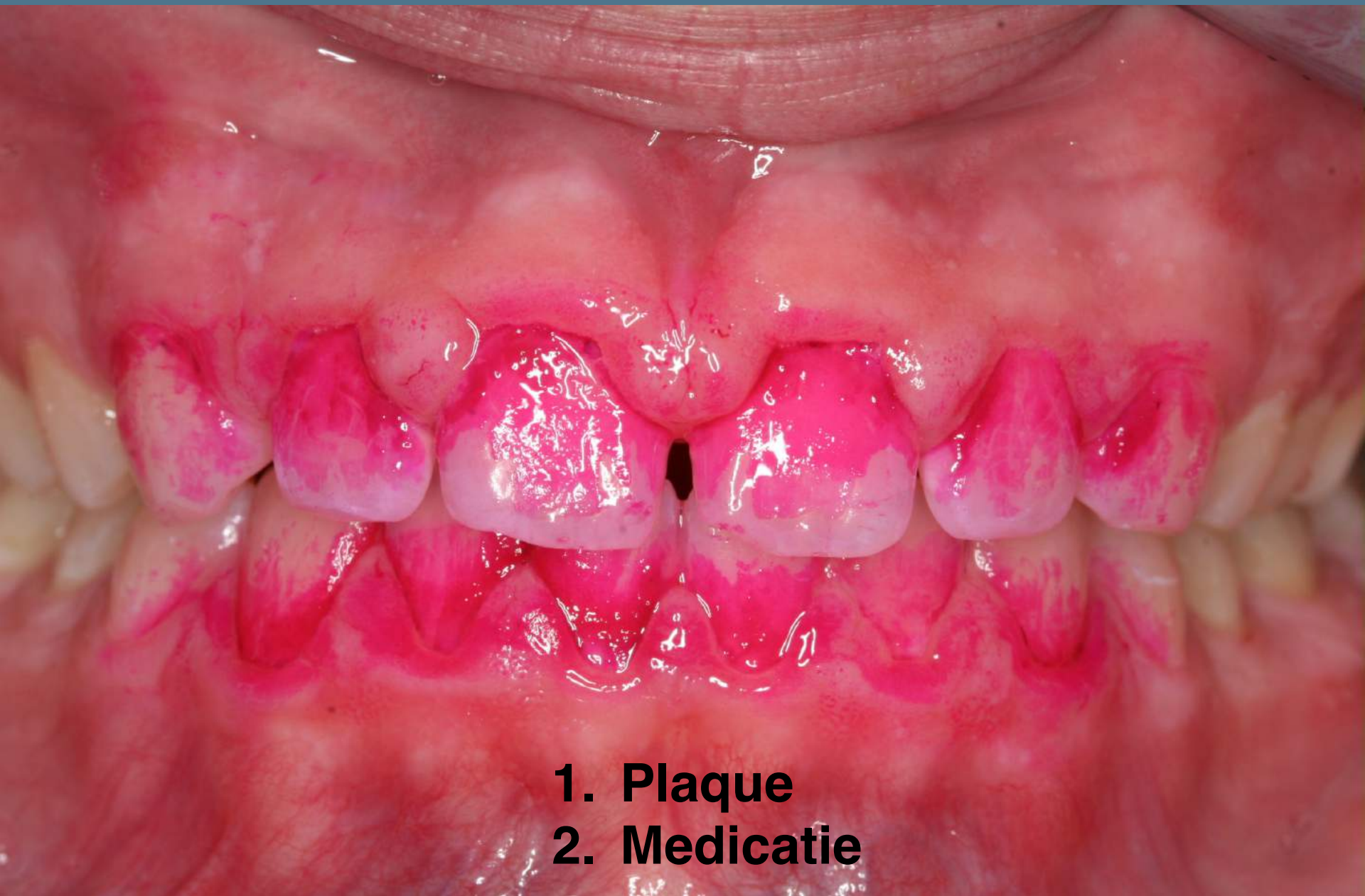

1. Plaque
2. Medicatie

Plaque

- ✓ Sneller plaque formatie in suiker- en koolhydraatrijk dieet
- ✓ Sneller plaque formatie op ruw oppervlak
- ✓ Sneller plaque formatie bij gingivitis

Plaque

Waarom plaque verwijderen?

- ✓ Cariës voorkomen
- ✓ Gingivitis / parodontitis voorkomen

Gemiddeld wordt er 45 seconden per dag gepoetst en resteert 50-60% van de plaque!!

Plaque

Hoe plaque verwijderen?

✓ Natuurlijke reiniging:

- Wrijving van lippen en tong
- Speekselvloed (kauwgom!)

✓ Chemische reiniging (tandpasta, mondspoelmiddel)

✓ Mechanische reiniging



Gezond tandvlees

Gezonde gingiva

- ✓ Roze van kleur
- ✓ Stippeling
- ✓ Geen bloeding

Gingivitis

- ✓ Bloedend tandvlees
- ✓ Zwelling
- ✓ Roodheid
- ✓ Minder stippeling
- ✓ Pockets ≤ 3 mm, in aan- of afwezigheid van aanhechtingsverlies
- ✓ Meer plaque bij gingivitis
- ✓ Prevalentie 92%

Experimentele gingivitis

- ✓ Gingiva volledig gezond vooraf aan experiment
- ✓ 3 weken geen mondhygiëne
- ✓ Na 1 week: roodheid en bloeding na sonderen
- ✓ Na 3 weken: roodheid, makkelijk bloeding en zwelling
- ✓ Na starten normale mondhygiëne weer gezond zonder gevolgen (reversibel)

Löe et al. 1965

Gingivitis model

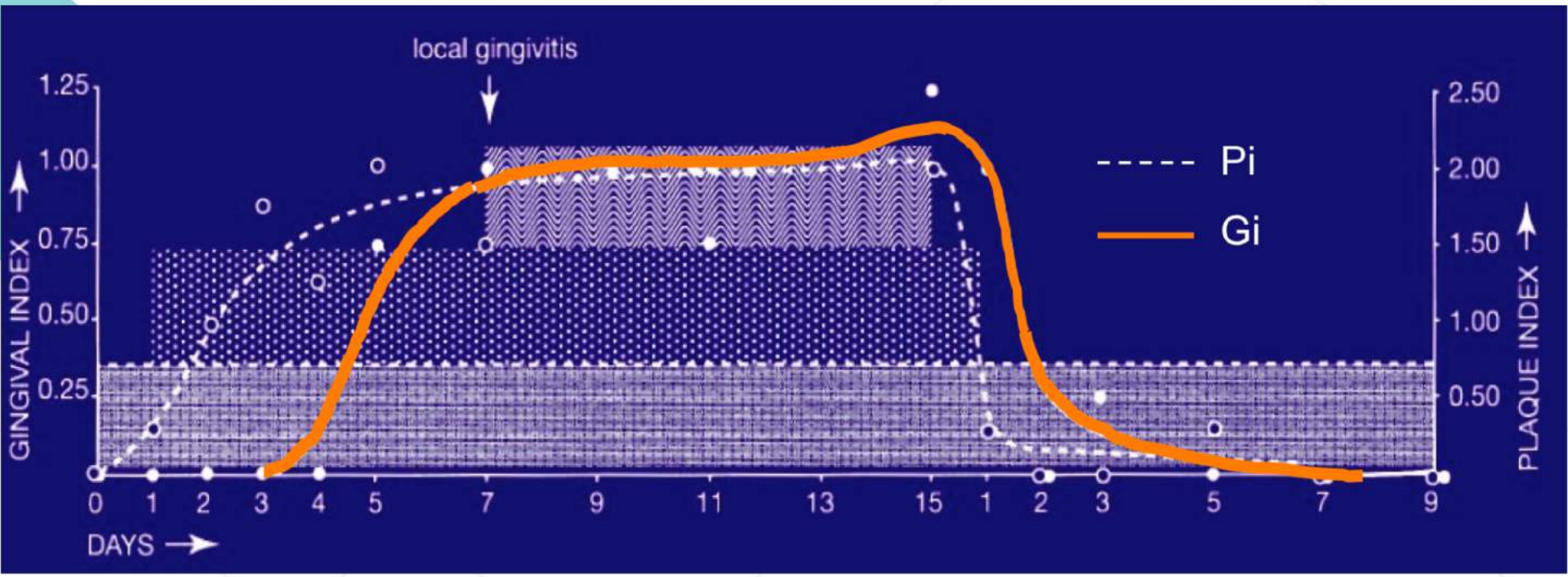

Theilade et.al. 1996, Löe & Theilade 1967

- ✓ Na 2 / 3 dagen start bloeding
- ✓ Na 7 dagen overal bloeding
- ✓ Binnen 1 tot 2 dagen geen bloeding

Zwelling gingiva

Hyperplasie van de gingiva (gingivale overgroei)

1. **Anti-epilepticum (fenytoïne)**
   Diphantoïne, Epanutin, Fenytoïne suspensie

PAROTILBURG
PARODONTOLOGIE & IMPLANTOLOGIE
Prof. Gimbrèrelaan 130 - 5037 EN Tilburg

Zwelling gingiva

Hyperplasie van de gingiva (gingivale overgroei)

1. **Anti-epilepticum (fenytoïne)**
   Diphantoïne, Epanutin, Fenytoïne suspensie

2. **Immunosuppressiva**
   weefsel- of orgaantransplantaties => afstotingsreacties
   onderdrukken geheel / gedeelte immuunreactie

Zwelling gingiva

Hyperplasie van de gingiva (gingivale overgroei)

3. Calciumantagonisten

- fenylalkylaminen (verapamil, isoptin)
- benzothiazepinen (diltiazem, tildiem)
- dihydropyridineverbindingen ofwel de nifedipinegroep

amlodipine, barnidipine, felodipine, isradipine, lacidipine, lercanidipine, nicardipine, nifedipine, nimodipine, nitrendipine

Informatie behorende bij presentatie Erik Nout voor Paropraktijk Tilburg dd 30-11-2017

Dank voor uw aanwezigheid en interactie tijdens de presentatie. Onderstaand een paar schema's die aan bod zijn gekomen en die in de praktijk behulpzaam kunnen zijn.
Wellicht ten overvloede, echter onderstaand betreft **richtlijnen** waarbij de kans op complicaties nog steeds aanwezig is. Het is ten zeerste geadviseerd in overleg met de voorschrijver te treden wanneer medicatie aangepast dient te worden volgens de richtlijn.

Voor vragen/opmerkingen kunt u te allen tijde contact opnemen met de maatschap MKA-chirurgie Midden-Brabant via 013-5392436 of via email mka-chirurgie@etz.nl

Erik Nout
MKA-chirurg ETZ
e.nout@etz.nl

Anticoagulantia

	Clopidogrel Prasugrel Ticagrelor	Acetylsalicylzuur	Acenocoumarol Fenprocoumon Warfarine	Dabigatran Rivaroxabon Apixaban Edoxaban
Max 1 kwadrant: - Extracties - Implantaten - Apexresectie - Biopsie	Niet stoppen	Niet stoppen	INR < 3,5	Geen inname ochtend ingreep
Behandelingen > 1 kwadrant of totaalextractie	Stoppen	Niet stoppen	INR < 2 (+ LMWH indien nodig)	Geen inname avond ervoor en ochtend ingreep
+ spongostan, tranexamine 5%	**Cave dipyridamol: (combinatie ascal-clopidogrel)**	**=> Ascal verder, stop clopidogrel/brilique**	**Herstarten 1d postop**	**Cave nierfunctie! Herstarten 1d postop**

Bisfosfonaten

ONJ stage	Description	Treatment strategies
At risk	No apparent necrotic bone in patients who have been treated with either oral or intravenous antiresorptives, asymptomatic	• No treatment indicated • Patient education
Stage 0	No clinical evidence of necrotic bone, but nonspecific clinical findings and symptoms	• Systemic management, including use of pain medication and antibiotics
Stage 1	Exposed and necrotic bone in asymptomatic patients without evidence of infection	• Antibacterial mouth rinse • Clinical follow-up on quarterly basis • Patient education and review of indications for continued antiresorptive therapy
Stage 2	Exposed and necrotic bone associated with infection as evidenced by pain and erythema in region of exposed bone with or without purulent drainage	• Symptomatic treatment with oral antibiotics • Oral antibacterial mouth rinse • Pain control • Superficial debridement to relieve soft tissue irritation
Stage 3	Exposed and necrotic bone in patients with pain, infection, and one or more of the following: exposed and necrotic bone extending beyond the region of alveolar bone (ie, inferior border and ramus in the mandible, maxillary sinus and zygoma in the maxilla) resulting in pathologic fracture, extraoral fistula, oral antral/oral nasal communication, or osteolysis extending to the inferior border of the mandible or the sinus floor	• Antibacterial mouth rinse • Antibiotic therapy and pain control • Surgical debridement/resection for longer term palliation of infection and pain

ONJ, osteonecrosis of the jaw.
Adapted from the 2009 American Association of Oral and Maxillofacial Surgeons Position Paper on ONJ.[82]

Chemotherapeutica

TREATMENT BEFORE CHEMOTHERAPY	TREATMENT DURING CHEMOTHERAPY	TREATMENT AFTER CHEMOTHERAPY
– The dentist should consult the oncologist to determine the current condition of the patient and the type of treatment planned.	– The oncologist should be consulted in order to know the degree of immune suppression of the patient.	– The dentist should consult the oncologist to determine immune competence.
– Exhaustive examination of the oral cavity: discard periapical lesions and/or bone alterations, and the evaluation of periodontal health. – Denture fitting should be checked, with readjustment or removal of those prostheses that prove traumatic. – Radiological study: intraoral (periapical and bitewing) and panoramic.	– Treatment of the complications of chemotherapy (mucositis, xerostomia…).	– Insist on the need for routine systematic oral hygiene. – Use of chlorhexidine rinses and fluorization.
– Generalprophylacticmeasures:tartar removal, dental fluorization and rinses with 0.12% chlorhexidine.	– Continued patient reminder of the need to maintain strict dental hygiene is indicated, with the added use of chlorhexidine rinses and fluorization.	
– The patient should be informed of the complications of treatment.	– Analgesics: paracetamol/metamizol. – NO NSAID. – Antibiotics: dose adjustment is required according to the observed creatinine clearance values in patients with kidney problems.	
– Teeth that are non-viable or present a poor prognosis should be removed: o Minor surgery: al least two weeks before chemotherapy. o Major surgery: 4-6 weeks before chemotherapy.	**No elective dental treatment should be carried out.** **ONLY emergency dental care.**	– Elective dental treatment.

Prednison

Indien dagdosis > 7.5mg, verdubbeling dagdosis op dag van ingreep

Biologicals

Frequente bijwerking is leverschade -> Kans op nabloeding, vooraf stolling monitoren (serologie) en zo mogelijk medicatie staken pre-chirurgie 4-5 x halfwaardetijd van medicijn

Methotrexaat

Kans op hepatotoxiciteit -> Kans op nabloeding, vooraf stolling monitoren (serologie)
Interactie met NSAIDs -> NIET voorschrijven als analgeticum

Antibiotica

Cardiaal

Table 3 Cardiac conditions at highest risk of infective endocarditis for which prophylaxis should be considered when a high-risk procedure is performed

Recommendations	Class[a]	Level[b]
Antibiotic prophylaxis should be considered for patients at highest risk for IE: (1) Patients with any prosthetic valve, including a transcatheter valve, or those in whom any prosthetic material was used for cardiac valve repair. (2) Patients with a previous episode of IE. (3) Patients with CHD: (a) Any type of cyanotic CHD. (b) Any type of CHD repaired with a prosthetic material, whether placed surgically or by percutaneous techniques, up to 6 months after the procedure or lifelong if residual shunt or valvular regurgitation remains.	IIa	C
Antibiotic prophylaxis is not recommended in other forms of valvular or CHD.	III	C

CHD = congenital heart disease; IE = infective endocarditis.
[a]Class of recommendation.
[b]Level of evidence.
[c]Reference(s) supporting recommendations.

Table 6 Recommended prophylaxis for high-risk dental procedures in high-risk patients

Situation	Antibiotic	Single-dose 30–60 minutes before procedure	
		Adults	Children
No allergy to penicillin or ampicillin	Amoxicillin or ampicillin[a]	2 g orally or i.v.	50 mg/kg orally or i.v.
Allergy to penicillin or ampicillin	Clindamycin	600 mg orally or i.v.	20 mg/kg orally or i.v.

[a]Alternatively, cephalexin 2 g i.v. for adults or 50 mg/kg i.v. for children, cefazolin or ceftriaxone 1 g i.v. for adults or 50 mg/kg i.v. for children.
Cephalosporins should not be used in patients with anaphylaxis, angio-oedema, or urticaria after intake of penicillin or ampicillin due to cross-sensitivity.

Orthopedie

Aanbevelingen

1. het is niet geïndiceerd om antibiotische profylaxe te geven aan patiënten met een gewrichtsprothese vóór een mond- of tandheelkundige ingreep ter preventie van een hematogene infectie van de gewrichtsprothese;
2. evenmin geldt dat in geval van verminderde immuniteit van de patiënt;
3. het is aanbevelingswaardig om bij de patiënt het belang van een goede mondgezondheid te benadrukken en regelmatige tandheelkundige controles aan te raden.