Nazorg protocol

Reinigen:

Biofilm en plaque verwijderen met airflow

Implantanten pockets t/m 5mm

Implantaten pockets 6mm of meer

<u>Poeder keuze:</u>

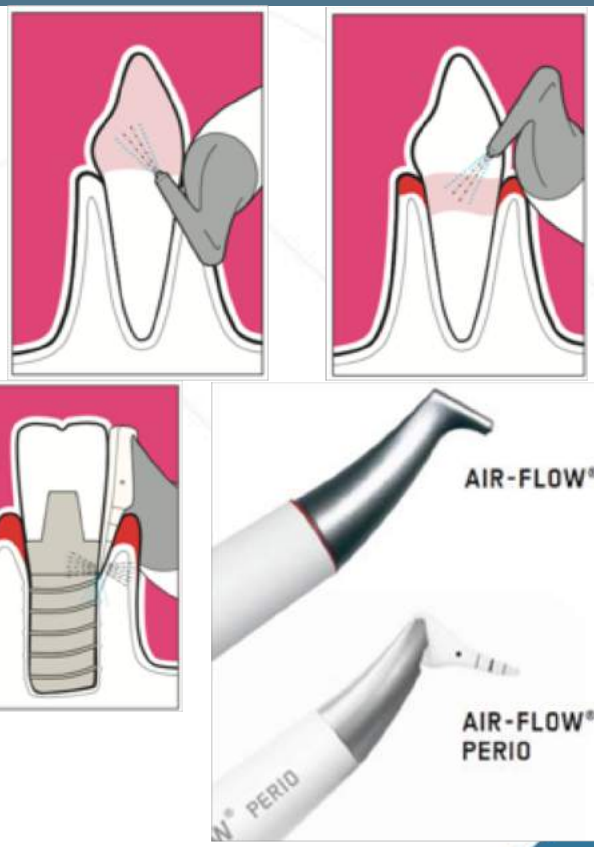

<u>Tandsteen verwijderen supra en subgingivaal</u>

- Ultrasone reinigen
- Nalopen met hand instrumenten

Onderfront polijsten met polijstpasta

centrum voor parodontologie Tilburg

Training optimale nazorg

Ondersteuning voor een optimale nazorg:

Swiss Dental Academy

Cursus Ultrasone en Airflow in samenwerking met

Waar: Centrum voor Parodontologie Tilburg
Professor Gimbrèrelaan 130, 5037 EN Tilburg

Hands-on training onder begeleiding van ervaren mondhygiënistes
- Fantoom en op elkaar
- Twee lezingen
- Avondeten
- 4 punten voor KRM / KRT

Hans Keestra, Parodontoloog
Hugo van Beurden, Microbioloog

Datum:

Woensdag 23 januari 2019	18:00 – 21:30 uur
Dinsdag 14 mei 2019	18:00 – 21:30 uur
Dinsdag 10 september 2019	18:00 – 21:30 uur
Woensdag 20 november 2019	18:00 – 21:30 uur

Max. deelnemers 12
Cursuskosten: 149,- ex. btw. Inclusief avondeten
Aanmelden via: sbleij@ems-ch.de

centrum voor parodontologie Tilburg

ENDOPRAKTIJK HAKSE

centrum voor parodontologie Tilburg

Een goed begin is het halve werk!

In geval van een pijnklacht, al dan niet in een weekenddienst:

1. Neem je tijd! Desnoods aan het eind van de dag en/of als laatste patiënt.
2. Gebruik GEEN middeltjes uit dat kleine zwarte ‘kastje’!
3. Werk netjes en gestructureerd; op die manier vergeet je niets!
4. En mocht het allemaal toch niet zo lekker lopen, schroom niet om hulp in te roepen van mij of 1 van mijn andere collega’s!

5. And last but not least: Endo is FUN!!

TANDARTS-ENDODONTOLOOG ERKEND DOOR NVE Nederlandse Vereniging voor Endodontologie

ese European Society of Endodontology

knmt

Lezing

1. Paro-endo problematiek
2. Mucogingivale problemen

centrum voor
parodontologie
Tilburg

Paro-endo problematiek

centrum voor
parodontologie
Tilburg

Paro-endo problematiek

Diagnostiek

Klinisch

Extra-oraal (bijv. zwelling en huidlaesies)

Intra-oraal

1. Inspectie met sonde en spiegel
2. Palpatie, percussie en mobiliteit
3. Vitaliteitstest (*Let op: bij kronen en molaren; eventueel proefboren*)
4. Pocketmeting

Röntgenologisch

Paro-endo problematiek

Mogelijke oorzaken

1. Zuiver endodontisch
2. Zuiver parodontaal
3. Combinatie paro-endo
4. Fractuur

Zuiver endodontisch

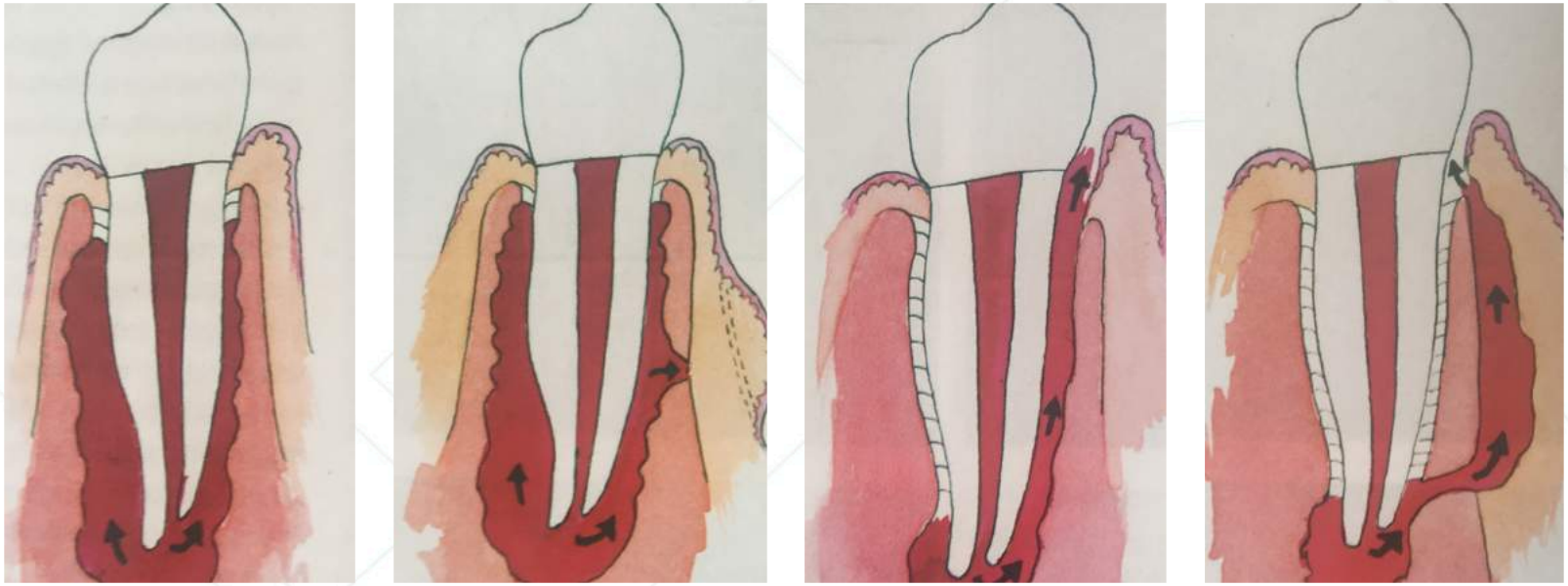

Bron: Parodontologie; Beertsen et al., 2009

centrum voor parodontologie Tilburg

Zuiver endodontisch

Diagnostiek

- Reageert niet sensibel
- Soms percussie pijn (meestal als geen fistel aanwezig)
- Soms fistel of zeer lokale pocket
- Soms mobiliteit

Röntgenologisch

- Distale en mesiale botkam intact
- Soms periapicale radiolucentie

Zuiver endodontisch

Behandeling

Endodontische (her)behandeling

Geen parodontale therapie

Zuiver parodontaal

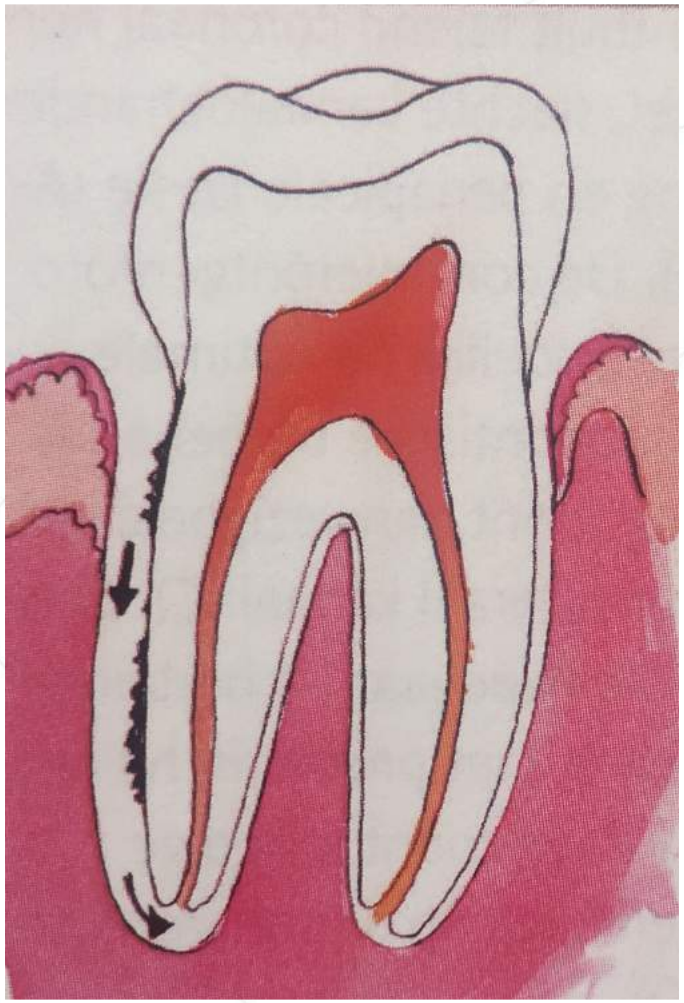

Bron: Parodontologie; Beertsen et al., 2009

centrum voor parodontologie Tilburg

Zuiver parodontaal

Diagnostiek

- Reageert sensibel
- Geen percussie pijn (behalve bij een abces)
- Verdiepte pockets breed uitlopend
- Soms mobiliteit
- Meestal asymptomatisch

Röntgenologisch

- Resorptie botkam

Zuiver parodontaal

Behandeling

Initiële parodontale behandeling

Herbeoordeling

Nieuwe controle sensibiliteit

- *Positief: nazorg*
- *Negatief: endodontische behandeling*

Combinatie paro-endo

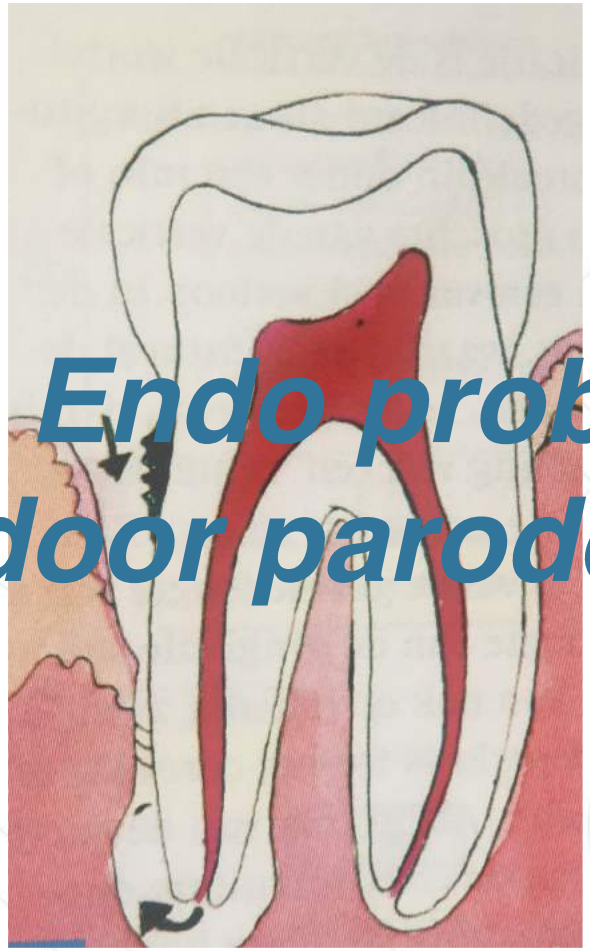

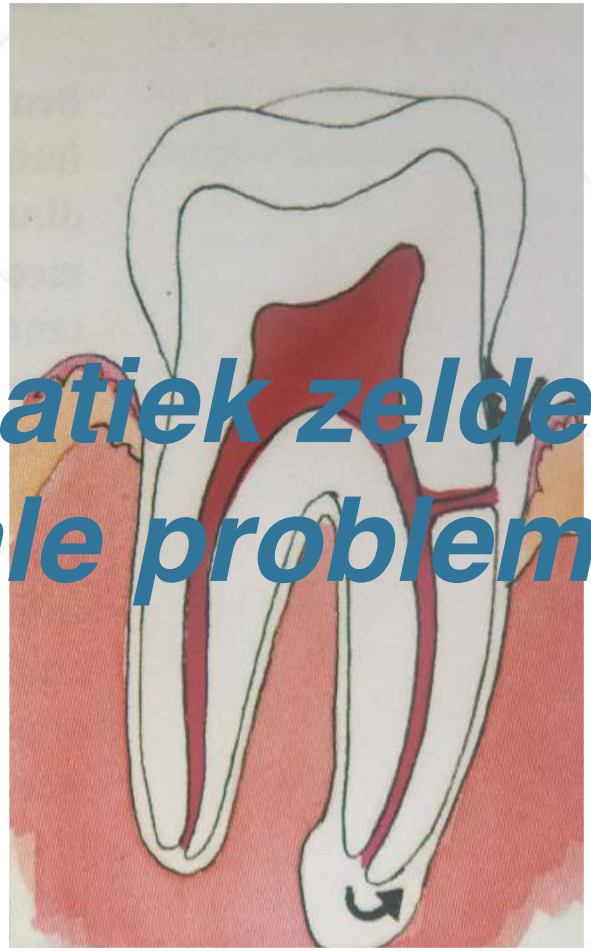

Endo problematiek zelden door parodontale problemen

centrum voor parodontologie Tilburg

Bron: Parodontologie; Beertsen et al., 2009

Combinatie paro-endo

Diagnostiek

- Reageert niet sensibel
- Soms percussie pijn (meestal als geen fistel)
- Soms fistel
- Verdiepte pockets

Röntgenologisch

- Resorptie botkam
- Periapicale radiolucentie

Combinatie paro-endo

Behandeling

Voornamelijk endodontisch probleem

1. Endodontische behandeling
2. Observatie na enkele weken
3. Parodontale behandeling (indien gereduceerde pocketdiepte)

Voornamelijk parodontaal probleem

- Extractie

Fractuur

Diagnostiek

- Zeer lokale pocket

Röntgenologisch

- Verbrede periradiculaire ruimte

Fractuur

Behandeling

Indien nog niet geheel duidelijk => exploratieve flap

1. Bij molaar: *radixresectie*
2. Eenwortelig element: *extractie*

Mucogingivale problemen

centrum voor
parodontologie
Tilburg

Biotypes

1. Dun biotype
2. Dik biotype

Dun biotype

1. Dikte tandvlees < 1.5 mm (pocketsonde schijnt door)
2. Hoog ”scalloped” verloop gingiva
3. Dunne en smalle interdentale papillen
4. Smalle “triangular” tanden
5. Smalle band gekeratiniseerde gingiva
6. Dun onderliggend bot
7. Gevoelig voor recessie

centrum voor parodontologie Tilburg

Bron: Zühr en Hürzeler, 2012

Dik biotype

1. Dikte tandvlees > 2 mm (pocketsonde schijnt niet door)
2. Vlak verloop gingiva
3. Dikke en brede interdentale papillen
4. Brede en vierkante tanden
5. Brede band gekeratiniseerde gingiva
6. Dik onderliggend bot
7. Niet gevoelig voor recessie

centrum voor parodontologie Tilburg

Bron: Zühr en Hürzeler, 2012

Tandstand en botmorfologie

1. Ondersteunend bot belangrijk als ondersteuning voor dentogingivale complex
2. Meeste kans op dehiscentie/fenestratie bot buccaal boven- en onderfront
3. Botdikte minder buccaal dan linguaal/palatinaal
4. Dunste bot bij hoektanden
5. Door lokaal botverlies soms ook een lokale pocket (hoektanden en molaren)

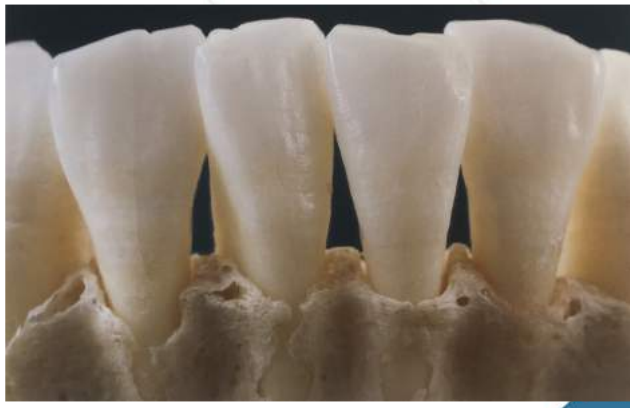

centrum voor parodontologie Tilburg

Bron: Zühr en Hürzeler, 2012

Miller classificatie

Miller klasse I

Recessie coronaal van de mucogingivale lijn
Geen interdentaal botverlies (behoud papil)

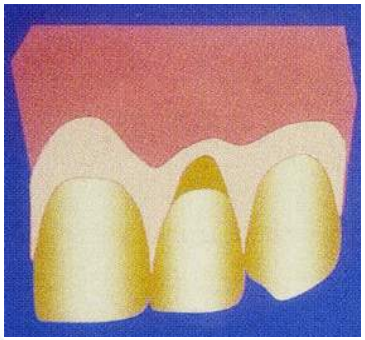

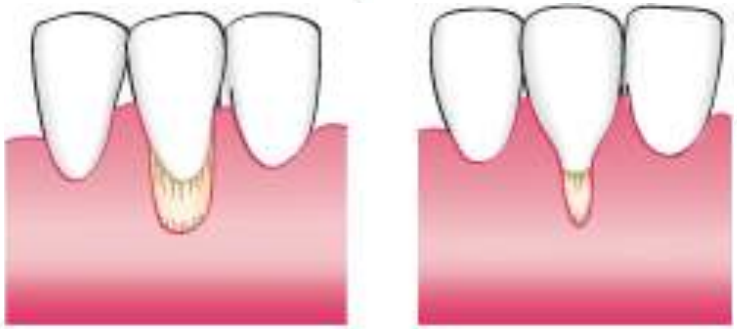

Miller klasse II

Recessie apicaal van de mucogingivale lijn
Geen interdentaal botverlies (behoud papil)

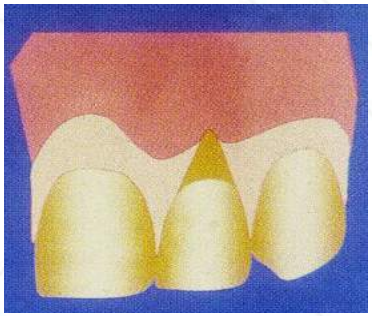

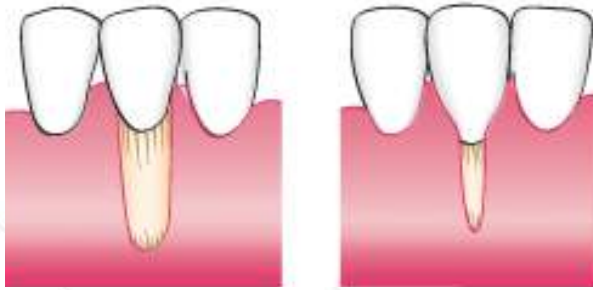

Kans op 100% bedekking

centrum voor parodontologie Tilburg

Miller classificatie

Miller klasse III

Recessie coronaal of apicaal van de mucogingivale lijn
Interdentaal botverlies, maar coronaal van het meest apicale punt van de recessie

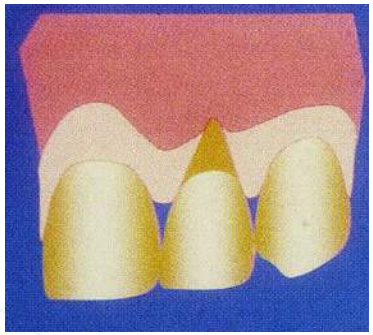

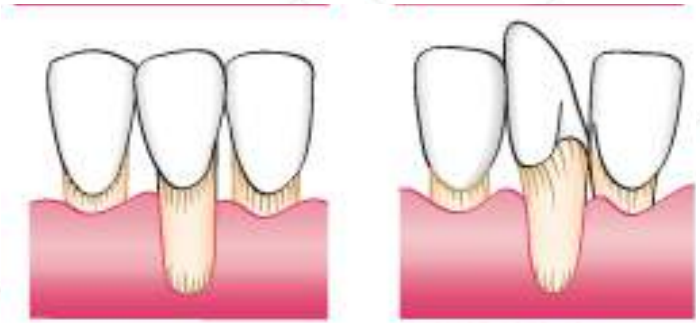

Miller klasse IV

Recessie apicaal van de mucogingivale lijn
Interdentaal botverlies op gelijke hoogte van de recessie

Geen volledige bedekking

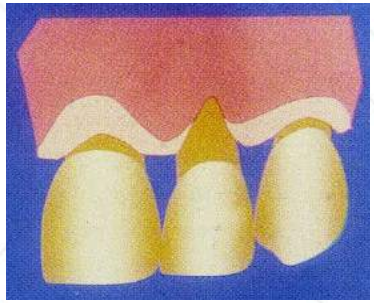

centrum voor parodontologie Tilburg

Indicatie

1. Recessies miller klasse I en II
2. Verdikking gingiva
3. Weinig aangehechte gingiva
4. Tandhalsgevoeligheid
5. Pre-orthodontisch

Patiënt selectie

1. Goede mondhygiëne
2. Niet roken
3. A-traumatisch poetsgedrag
4. Elementen binnen boog geplaatst

Behandeling

1. Gebitsreiniging en mondhygiëne-instructie
2. Mucogingivale chirurgie
3. Hechtingen verwijderen na twee weken
4. Post-operatieve zorg
5. Controle na drie maanden

Procedures

Coronaalwaarts verplaatste flap (CAF)

met bindweefseltransplantaat
met Emdogain®

Tunneling

met bindweefseltransplantaat
met Emdogain®

Coronaalwaarts verplaatste flap

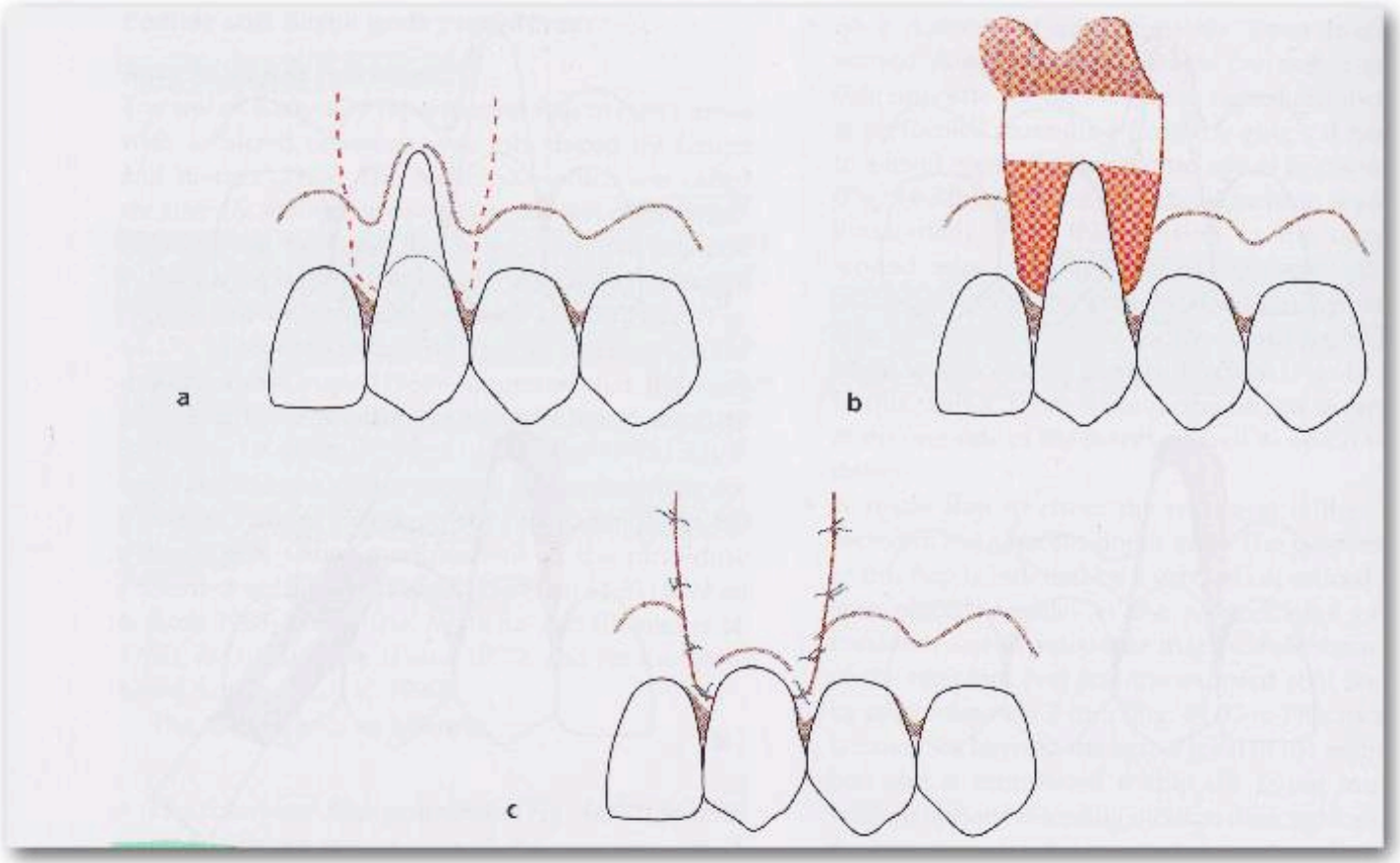

Bron: Lindhe et al. 2008

centrum voor parodontologie Tilburg

Tunneling

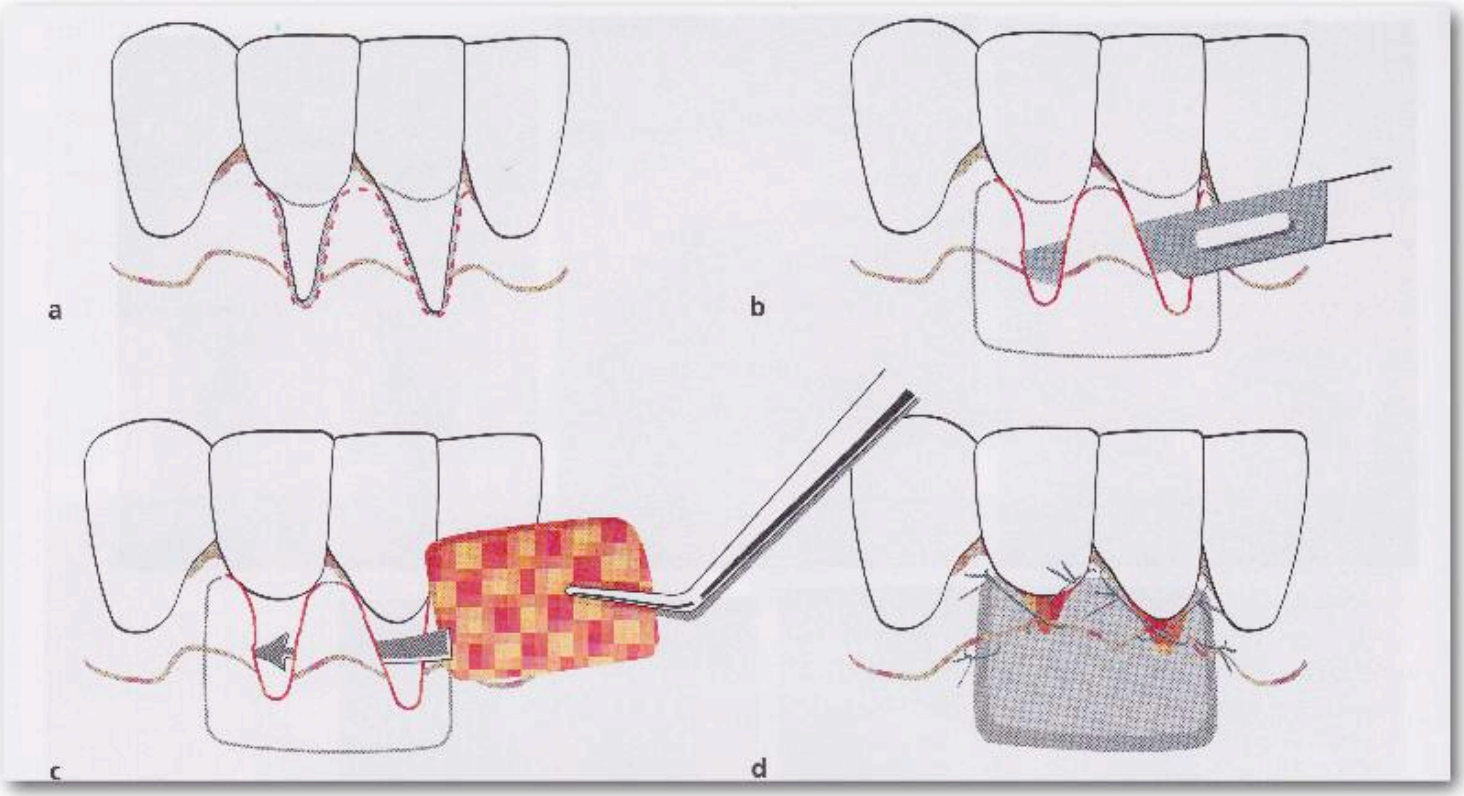

Bron: Lindhe et al. 2008

centrum voor parodontologie Tilburg

Post-operatieve zorg

1. Geen mechanische mondhygiëne in omgeving (6 - 8 w)
2. Chloorhexidine zolang regeneratiemateriaal aanwezig (6 - 8 w)
3. Vermijd eten in de omgeving
4. Hechtingen verwijderen na 2 weken
5. Na 4 en 7 weken post-operatieve zorg
6. Na drie maanden controle
7. ***Elektrisch poetsen met sensitive borstelkop***

Orthodontie

Even voorstellen…

- Eveline Feberwee

- Tandheelkunde, 2005-2010, Nijmegen
- Specialisatie Orthodontie, 2011-2015, Nijmegen

centrum voor parodontologie Tilburg

Inhoud

- 1. Actieve spalken

- 2. Palatinale minischroeven

centrum voor
parodontologie
Tilburg

ORIGINAL ARTICLE

AJO-DO

Epidemiologic study of orthodontic retention procedures

Jens A. D. Padmos,[a] Piotr S. Fudalej,[b] and Anne Marie Renkema[c]
Amsterdam and Nijmegen, The Netherlands, and Olomouc, Czech Republic

Introduction: The aims of this study were to survey current retention procedures applied by Dutch orthodontists and to examine their acquaintance with "unintentionally active retainers." **Methods:** A questionnaire was sent to all 306 Dutch orthodontists involved in patient treatment. Questions were clustered in 4 parts: (1) general information, (2) retention procedures, (3) characteristics of wire materials for bonded retainers, and (4) acquaintance with "unintentionally active retainers." **Results:** The response rate was 98%. The most applied retention modality in the maxillary arch was a combination of a removable and a bonded retainer (54%); in the mandibular arch, mainly a bonded retainer without a removable retainer was used (83%). Bonded retention was aimed to be lifelong for the maxillary arch (90%) and the mandibular arch (92%). Mean removable retention duration was 2 years. Vacuum-formed retainers were used more frequently and Hawley-type retainers less frequently. The wire materials used for bonded retainers were diverse. All orthodontists were familiar with unintentionally active retainers; 44% believed this phenomenon is caused by the properties of round multistrand wires. The opinion that unwanted changes in tooth position can arise due to the properties of round multistrand wire material was associated with changing the wire material ($P < 0.005$). **Conclusions:** Lifelong retention with bonded retainers continues to increase. All orthodontists were acquainted with unintentionally active retainers and their impact. There is a need to identify all causative factors of inadvertent tooth movement in relation to bonded retainers and to prevent the onset of unintentionally active retainers. (Am J Orthod Dentofacial Orthop 2018;153:496-504)

centrum voor
parodontologie
Tilburg

ORIGINAL ARTICLE

AJO-DO

Epidemiologic study of orthodontic retention procedures

- Vragenlijst naar 306 Nederlandse orthodontisten; 98% respons
- Doel:
  - Huidige retentie procedures onderzoeken
  - <u>De kennis van orthodontisten testen betreft actieve spalken</u>

- Conclusies betreft actieve spalken:
  - Alle orthodontisten zijn bekend met het fenomeen dat spalken actief kunnen worden
  - 44% v/d orthodontisten denkt dat dit fenomeen veroorzaakt wordt door de eigenschappen van **ronde, getwiste draden**
  - die 44% hebben hun draadmateriaal gewijzigd

centrum voor parodontologie Tilburg

ORIGINAL ARTICLE

AJO-DO

Epidemiologic study of orthodontic retention procedures

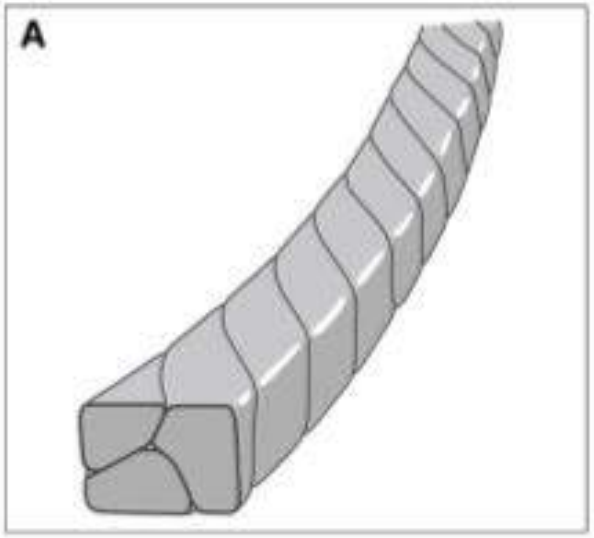

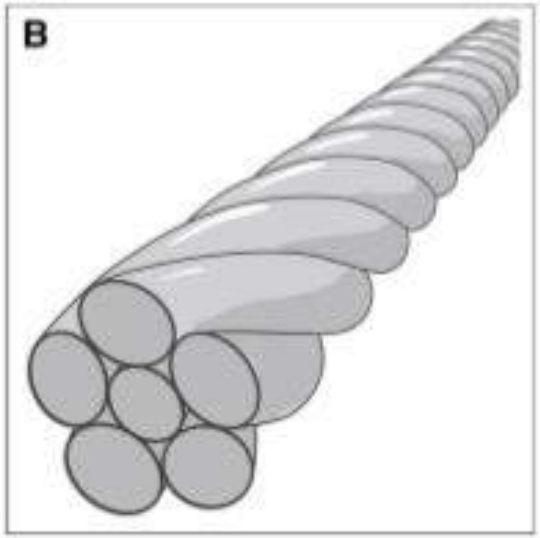

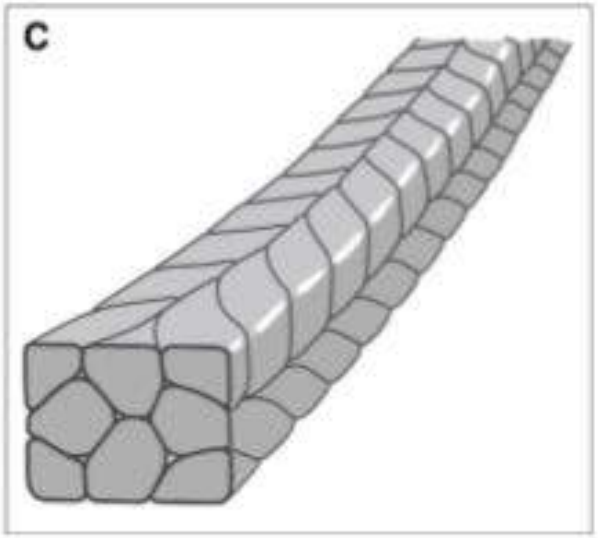

centrum voor
parodontologie
Tilburg

- De incidentie van actieve spalken is gelukkig laag 3-5%
  (o.a. Katsaros et al, 2007)

- Een spalk kan jarenlang goed functioneren en de dag er na actief worden

- Ook al is de incidentie van actieve spalken laag, het benadrukt de noodzaak van retentiecontroles

Oorzaken ontstaan actieve spalk:

- Mechanische deformatie kauwkrachten *(Zachrisson, 2008) – bijv. bijten op nootje*
- Elastische deflectie *(Sifakakis et al, 2011) – bijv. losse spalk repareren onder spanning*
- Parafuncties *(Alessandri Bonetti et al, 2012) – bijv. nagelbijten, bidons*
- Overbelasting *(Farret et al 2015) – bijv. diepe beet*
- Combinatie van bovenstaande

centrum voor parodontologie Tilburg

Mechanische deformatie door kauwkrachten *(Zachrisson, 2008)*

- Berucht: nootjes, beschuit met muisjes, Napoleon ballen, lolly's, spare ribs

- *Draad moet niet te dun zijn*

- *Minimaal 0.0195 inch*

(Zachrisson, 2011)

Door derotatie of het ontwisten van de draad verandert de inclinatie van de radices in elkaars tegenovergestelde richting

centrum voor parodontologie Tilburg

http://kevinobrienorthoblog.com/be-aware-of-old-retainers/

Oorzaken ontstaan actieve spalk:

- Mechanische deformatie kauwkrachten *(Zachrisson, 2008) – bijv. bijten op nootje*
- Elastische deflectie *(Sifakakis et al, 2011) – bijv. losse spalk repareren onder spanning*
- Parafuncties *(Alessandri Bonetti et al, 2012) – bijv. nagelbijten, bidons*
- Overbelasting *(Farret et al 2015) – bijv. diepe beet*
- Combinatie van bovenstaande

centrum voor parodontologie Tilburg

Elastische deflectie *(Sifakakis et al, 2011)*

- Belangrijk dat spalk passief wordt geplakt en gerepareerd
- *Duw de draad niet richting de tand tijdens reparatie!*
- *Deflectie van 0.2 mm => 1N – 102 gr*

Oorzaken ontstaan actieve spalk:

- Mechanische deformatie kauwkrachten *(Zachrisson, 2008) – bijv. bijten op nootje*
- Elastische deflectie *(Sifakakis et al, 2011) – bijv. losse spalk repareren onder spanning*
- Parafuncties *(Alessandri Bonetti et al, 2012) – bijv. nagelbijten, bidons*
- Overbelasting *(Farret et al 2015) – bijv. diepe beet*
- Combinatie van bovenstaande

Journal of Orthodontics

ISSN: 1465-3125 (Print) 1465-3133 (Online) Journal homepage: http://www.tandfonline.com/loi/yjor20

Torque resistance of different stainless steel wires commonly used for fixed retainers in orthodontics

Dario T. Arnold, Michel Dalstra & Carlalberta Verna

To cite this article: Dario T. Arnold, Michel Dalstra & Carlalberta Verna (2016) Torque resistance of different stainless steel wires commonly used for fixed retainers in orthodontics, Journal of Orthodontics, 43:2, 121-129, DOI: 10.1080/14653125.2016.1155814

To link to this article: http://dx.doi.org/10.1080/14653125.2016.1155814

Published online: 22 Apr 2016.

- **Conclusies:**
  - Wees voorzichtig in het selecteren van het draadmateriaal voor spalken, want het verschil in weerstand tegen torque krachten is groot
  - Hoge weerstand tegen torque krachten kan bereikt worden met vlakke 0.016 x 0.016 inch SS draden of gevlochten 0.016 x 0.022 inch SS draden

centrum voor parodontologie Tilburg

Wat te doen bij ontdekken actieve spalk?!

- Altijd spalk geheel of gedeeltelijk verwijderen
- Een orthodontist laten beoordelen of er een nieuwe spalk geplaatst kan worden of evt. een orthodontische herbehandeling starten
- Nooit een recessie gaan bedekken terwijl de spalk nog in situ is

Preventie maatregelen om actieve spalk te voorkomen

1. Spalk zorgvuldig plakken - passief
2. Zorgvuldig repareren losse spalk - passief
3. Draadmateriaal – torque bestendig
4. Nachtplaat

ronde spalk,
6-voudig
co-axiaal

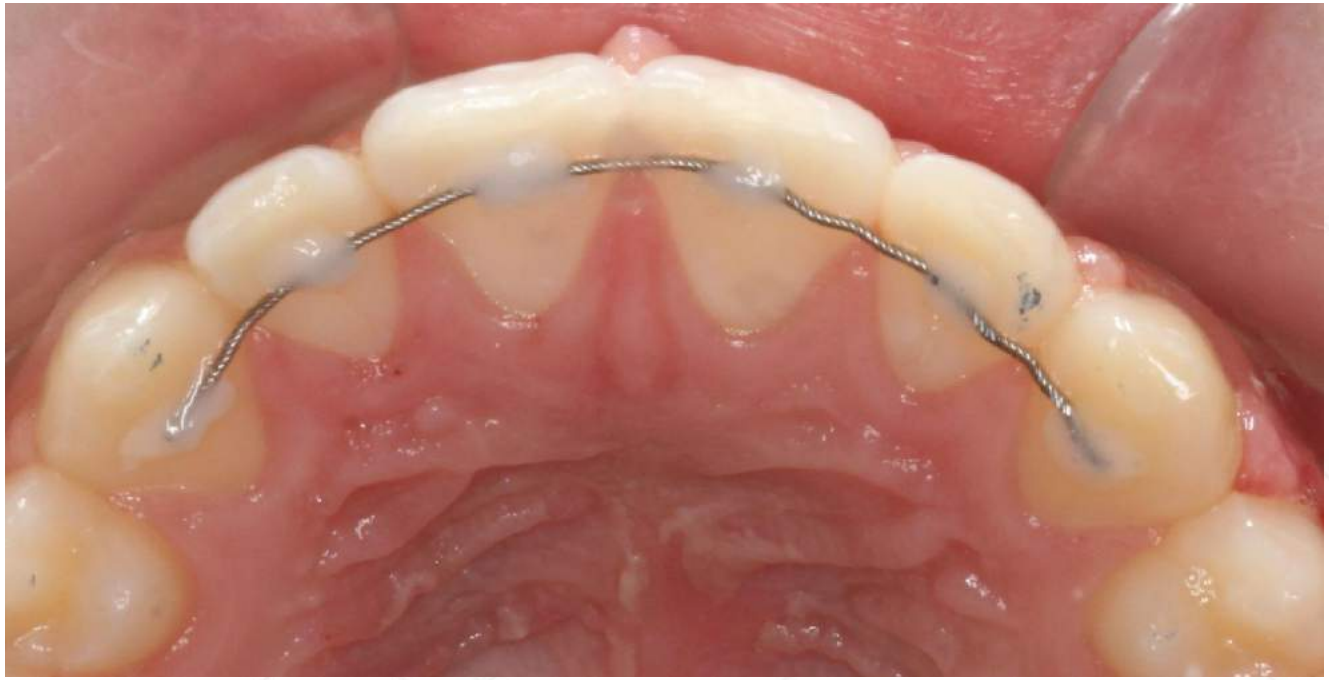

rechthoekige
spalk,
8-voudig
gevlochten

centrum voor
parodontologie
Tilburg

ronde spalk,
6-voudig
co-axiaal

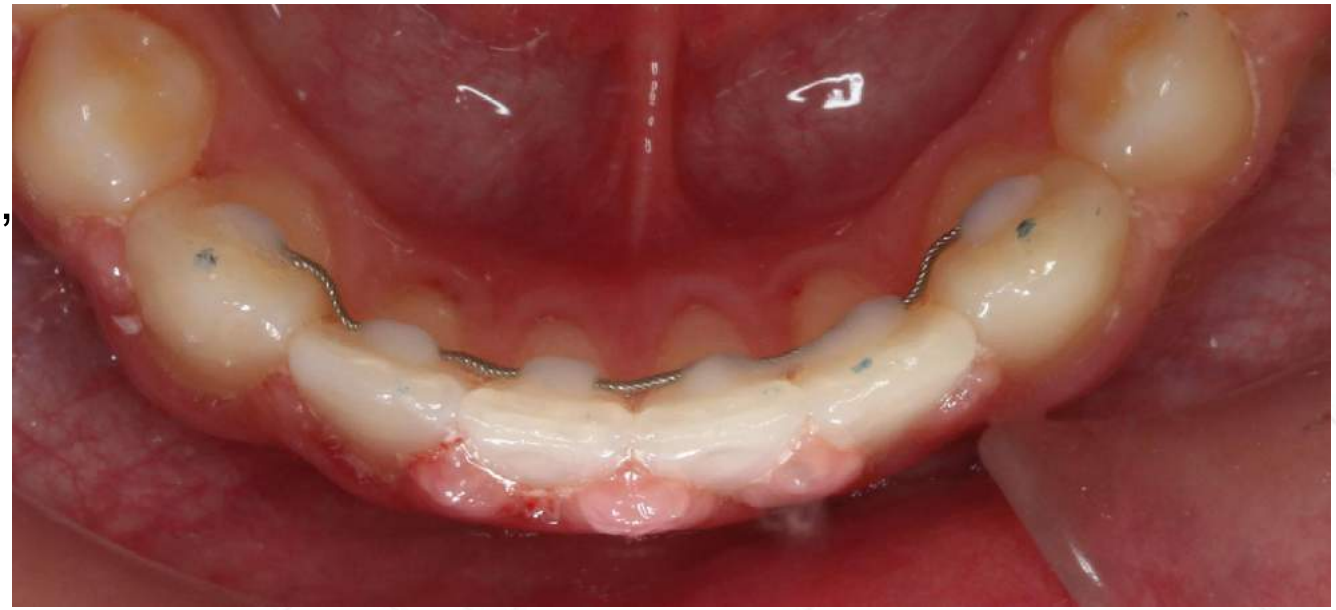

rechthoekige
spalk,
8-voudig
gevlochten

centrum voor
parodontologie
Tilburg

rechthoekige spalk, 3-voudige getwiste en platgewalste draad

rechthoekige draad, enkelvoudig

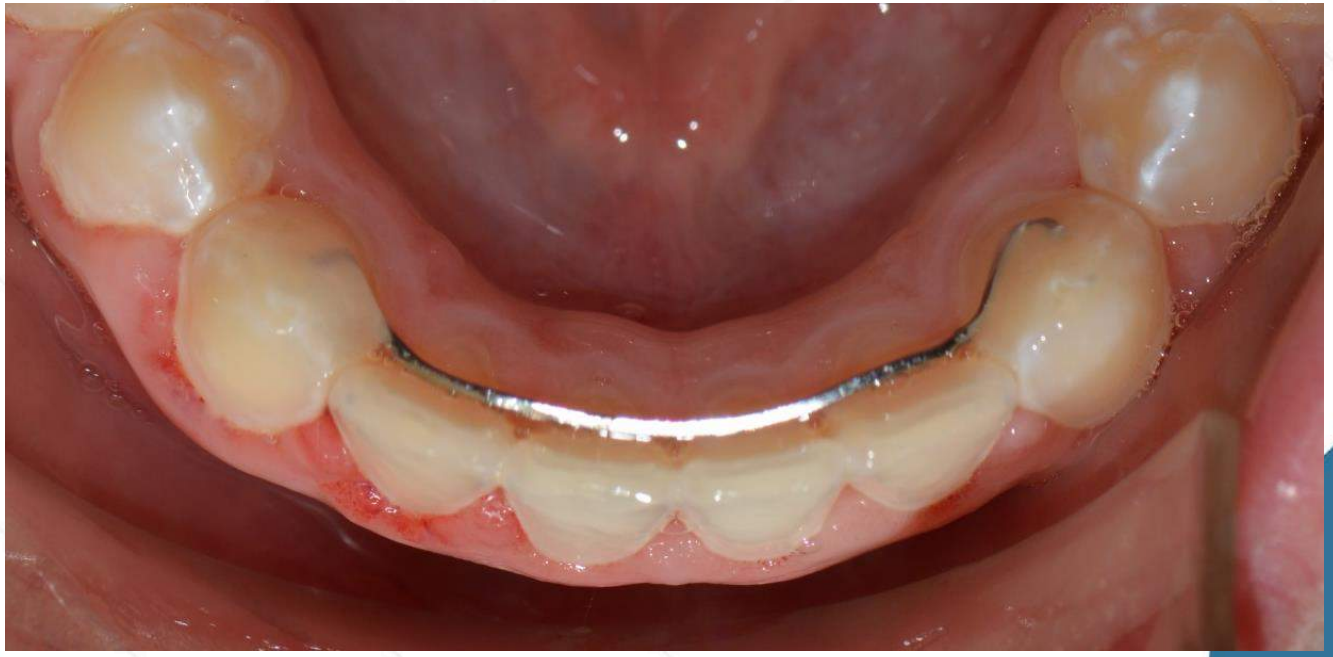

centrum voor parodontologie Tilburg

Take home messages

- Gebruik geen rond, getwist draadmateriaal als spalk
- Advies om gevlochten, rechthoekig 0.016 x 0.022 inch SS draadmateriaal te gebruiken
- Herken rond, getwist draadmateriaal bij patiënten en wees alert!

Palatinale minischroeven

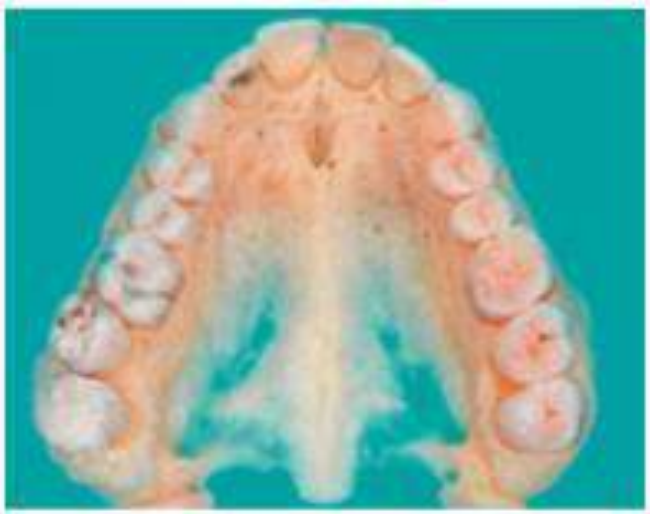

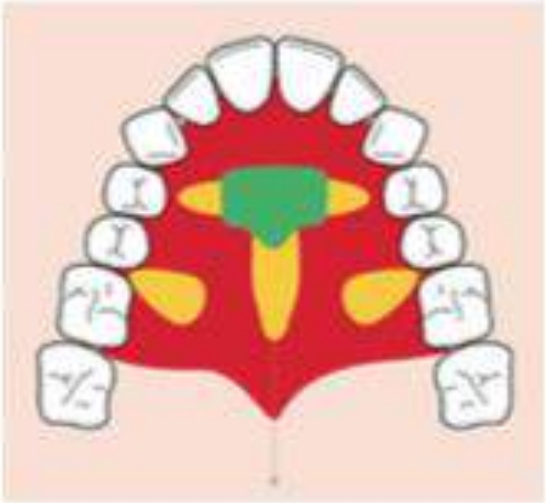

Ludwig et al, 2011

centrum voor
parodontologie
Tilburg

Stef

centrum voor
parodontologie
Tilburg

Stef

centrum voor
parodontologie
Tilburg

Stef

centrum voor
parodontologie
Tilburg

centrum voor
parodontologie
Tilburg